

**NEOPLASIA MAMÁRIA MALIGNA INDIFERENCIADA EM CADELA SEM RAÇA
DEFINIDA COM INFILTRAÇÃO DE GRANDE MASSA EM CAVIDADE ABDOMINAL:
RELATO DE CASO**

**UNDIFFERENTIATED MALIGNANT MAMMARY NEOPLASM IN A MIXED BREED
DOG WITH INFILTRATION OF A LARGE MASS IN THE ABDOMINAL CAVITY: CASE
REPORT**

**NEOPLASIA MALIGNA INDIFERENCIADA DE MAMA EN UNA PERRA MIXTA CON
INFILTRACIÓN DE UNA GRAN MASA EN LA CAVIDAD ABDOMINAL: REPORTE DE
CASO**

 10.56238/revgeov16n4-027

Ana Lucia Pascoli

Doutora em Cirurgia Veterinária

Instituição: Universidade Regional de Blumenau (FURB)

E-mail: apascoli@furb.br

Janaina Maria Kretzer

Pós-graduação em clínica média e cirúrgica de pequenos animais

Instituição: Universidade do Estado de Santa Catarina

E-mail: janainamkretzer@gmail.com

Heloise Cristine Lenzi

Pós-Graduação Lattu sensu em Clínica Médica e Cirúrgica de Pequenos animais

Instituição: Fundação Universidade Regional de Blumenau (FURB)

E-mail: helo.lenzi@hotmail.com

Rafael Ricardo Huppes

Doutor em Cirurgia Veterinária

Instituição: Universidade Estadual Paulista - Jaboticabal

E-mail: rafaelhuppes@hotmail.com

Andrigo Barboza De Nardi

Doutor em Cirurgia Veterinária

Instituição: Universidade Estadual Paulista “Júlio de Mesquita Filho” (UNESP)

E-mail: andrigobarboza@yahoo.com.br

RESUMO

Esse artigo teve como objetivo relatar um caso de neoplasia mamária maligna indiferenciada de alto grau com infiltração de grande massa em cavidade abdominal, em cadela sem raça definida, de 12 anos de idade, atendida no Hospital Escola Veterinário da FURB, em Blumenau, a fim de destacar a importância da abordagem multidisciplinar, da atuação da oncologia no prognóstico e o manejo de casos complexos na rotina da clínica médica de pequenos animais. A paciente foi submetida



primeiramente a uma mastectomia unilateral esquerda, sendo que após dois meses, duas novas neoplasias surgiram na cadeia contralateral, necessitando realizar mastectomia unilateral direita. No segundo procedimento, pode-se observar duas neoplasias, sendo que a da mama abdominal caudal infiltrava em musculatura reto abdominal, formando uma massa abdominal de 4,18 cm x 8,72 cm. A paciente apresentou uma recuperação pós cirúrgica satisfatória, entretanto veio a óbito em casa, após um mês do segundo procedimento cirúrgico. O exame histopatológico apontou neoplasia maligna indiferenciada, sendo indicado imunohistoquímica para elucidação da origem celular. A evolução desfavorável com recidiva rápida e óbito da paciente evidencia a importância do estadiamento completo, do diagnóstico precoce e da abordagem multidisciplinar. O relato reforça os desafios da clínica médica veterinária frente a neoplasias agressivas, especialmente quando há limitações financeiras.

Palavras-chave: Cão. Cirurgia. Mastectomia. Oncologia Veterinária. Tumor de Mama.

ABSTRACT

This article aimed to report a case of high-grade undifferentiated malignant mammary neoplasm with infiltration of a large mass in the abdominal cavity in a 12-year-old female mongrel dog treated at the FURB Veterinary School Hospital in Blumenau. This study highlights the importance of a multidisciplinary approach, the role of oncology in prognosis, and the management of complex cases in routine small animal clinical practice. The patient initially underwent a left unilateral mastectomy, and two months later, two new neoplasms appeared in the contralateral mastectomy, necessitating a right unilateral mastectomy. During the second procedure, two neoplasms were observed, with the one in the caudal abdominal mammary gland infiltrating the rectus abdominis muscles, forming a 4.18 cm x 8.72 cm abdominal mass. The patient made a satisfactory postoperative recovery but died at home one month after the second surgical procedure. Histopathological examination revealed undifferentiated malignant neoplasm, and immunohistochemistry was indicated to elucidate its cellular origin. The unfavorable outcome, with rapid recurrence and death of the patient, highlights the importance of thorough staging, early diagnosis, and a multidisciplinary approach. The report highlights the challenges faced by veterinary clinics when dealing with aggressive neoplasms, especially when financial constraints exist.

Keywords: Dog. Surgery. Mastectomy. Veterinary Oncology. Breast Tumor.

RESUMEN

Este artículo informa un caso de neoplasia mamaria maligna indiferenciada de alto grado con infiltración de una gran masa en la cavidad abdominal en una perra mestiza de 12 años tratada en el Hospital Universitario FURB de Blumenau. Este estudio destaca la importancia de un enfoque multidisciplinario, el papel de la oncología en el pronóstico y el manejo de casos complejos en la práctica clínica habitual de pequeños animales. La paciente inicialmente se sometió a una mastectomía unilateral izquierda. Dos meses después, aparecieron dos nuevas neoplasias en la mastectomía contralateral, requiriendo una mastectomía unilateral derecha. Durante el segundo procedimiento, se observaron dos neoplasias, con la de la glándula mamaria abdominal caudal infiltrando los músculos rectos del abdomen, formando una masa abdominal de 4,18 cm x 8,72 cm. La paciente tuvo una recuperación postoperatoria satisfactoria, pero falleció en su domicilio un mes después del segundo procedimiento quirúrgico. El examen histopatológico reveló una neoplasia maligna indiferenciada, y se indicó inmunohistoquímica para dilucidar su origen celular. El pronóstico desfavorable, con rápida recurrencia y fallecimiento de la paciente, resalta la importancia de la estadificación completa, el diagnóstico precoz y un enfoque multidisciplinario. El informe recalca los desafíos que enfrentan los veterinarios al tratar neoplasias agresivas, especialmente cuando existen limitaciones económicas.

Palabras clave: Perro. Cirugía. Mastectomía. Oncología Veterinaria. Tumor de Mama.



1 INTRODUÇÃO

Estima-se que aproximadamente quatro milhões de cães por ano vêm a óbito em decorrência das neoplasias (GARDNER; FENGER; LONDON, 2016). Dentre os diferentes tipos, a neoplasia mamária é o tumor mais observado em cadelas, sendo responsável por 50% a 70% dos casos nesta espécie (DE NARDI; FERREIRA; ASSUNÇÃO, 2016). Em comparação à medicina humana, o câncer de mama é responsável por 28% dos novos casos anuais em mulheres (MATOS; RABELO; PEIXOTO, 2021).

As fêmeas mais acometidas são cadelas de meia-idade a idosas e quanto a predisposição racial, a incidência é maior em pacientes das raças Poodle, Dachshund, Yorkshire Terrier, Cocker Spaniel, Pastor Alemão, Boxer, Fox Terrier, incluindo os animais sem raça definida (DE NARDI; FERREIRA; ASSUNÇÃO, 2016).

Sendo assim, o presente artigo teve como objetivo relatar um caso de neoplasia mamária maligna indiferenciada de alto grau com infiltração de grande massa em cavidade abdominal, em cadela sem raça definida, de 12 anos de idade, atendida no Hospital Escola Veterinário da FURB, em Blumenau, sendo abordada desde a apresentação inicial e exames realizados até a conduta cirúrgica adotada, a fim de destacar a importância da abordagem multidisciplinar, da atuação da oncologia no prognóstico e o manejo de casos complexos na rotina da clínica médica de pequenos animais.

2 REVISÃO DE LITERATURA

As neoformações mamárias podem ser benignas ou malignas, sendo que nos casos benignos a tendência é de uma evolução lenta, aspecto circunscrito e baixa aderência aos tecidos adjacentes, enquanto nos malignos o padrão é de rápido crescimento, invasão tecidual e alto risco de metástase. As metástases neste tipo de tumor ocorrem tanto por via hematogênica quanto linfática e os órgãos mais acometidos são linfonodos regionais, baço, fígado, pulmão, rins, ossos e encéfalo (DE NARDI; FERREIRA; ASSUNÇÃO, 2016).

A diferenciação entre esses tipos de tumores requer técnicas específicas de avaliação celular. A citologia é o exame de primeira escolha por ser um procedimento simples, não traumático, de baixo custo e rápido. Ele fornece informações sobre as características celulares, como aspecto nuclear, padrão de cromatina e graus de atipia, auxiliando em um diagnóstico presuntivo e excluindo diagnósticos diferenciais, como mastite e lipoma (DE NARDI; FERREIRA; ASSUNÇÃO, 2016). Entretanto o diagnóstico definitivo é obtido por meio da avaliação histopatológica da neoplasia mamária, devido às limitações do exame de citologia. A obtenção do material para este exame é através do procedimento cirúrgico. Dependendo do resultado pode haver necessidade de exames complementares, como a imuno-histoquímica (IHQ) (WERNER; WERNER, 2016).

O exame histopatológico identifica o tipo de neoformação, constata se o crescimento é neoplásico e informa se é maligno ou benigno para previsão do comportamento biológico tumoral. Esta classificação ocorre a partir da busca de características morfológicas celulares, como formação tubular, pleomorfismo nuclear e índice mitótico (WERNER; WERNER, 2016).

As neoplasias mamárias podem se originar a partir de células epiteliais dos ductos ou dos alvéolos, de células mioepiteliais adjacentes ao epitélio dos ductos ou alvéolos ou de tecido conjuntivo intersticial. Ainda, podem ser mistos, originando-se de pelo menos dois tipos celulares, logo, a variedade é vasta (DE NARDI; FERREIRA; ASSUNÇÃO, 2016).

As neoplasias benignas tem a tendência de serem diferenciadas, neste cenário suas células mantêm as mesmas características morfológicas do tecido de origem. As neoplasias malignas podem variar entre bem diferenciadas e indiferenciadas. O grau de indiferenciação coincide com o grau de malignidade da neoplasia (WERNER; WERNER, 2016).

De acordo com Amorim *et al.* (2016), o exame imuno-histoquímica é indicado quando não é possível identificar as características morfológicas normais da formação. O objetivo principal deste exame é a identificação dos “marcadores de tumores”, geralmente proteínas filamentosas que compõem o citoesqueleto de algumas células normais e estão presentes em seus correspondentes neoplásicos. Por exemplo, as citoqueratinas de amplo espectro (AE1/AE3), os marcadores epiteliais CK7 e CK8/18 e a vimentina, como marcador de origem mesenquimal.

Ainda, a expressão de algumas proteínas neste exame auxilia na determinação do prognóstico por incluir marcadores de proliferação celular, como o Ki-67, os receptores hormonais (RE e RP), fator de crescimento epidermal 2-humano (HER-2), moléculas de adesão como a E-caderina, fator de crescimento epidermal (EGFR), fator de crescimento endotelial vascular (VEGF) e COX-2 (AMORIM *et al.*, 2016).

Para que o diagnóstico definitivo seja obtido, é necessário a avaliação geral do paciente para o planejamento cirúrgico. Esta avaliação é composta por um minucioso exame físico, exames hematológicos (hemograma, avaliação renal e hepática, coagulograma), de imagem (ultrassonografia abdominal e radiografia torácica), a citologia e o estadiamento tumoral (DE NARDI; FERREIRA; ASSUNÇÃO, 2016). Através do estadiamento são avaliados o tamanho do tumor primário, o comprometimento de linfonodos regionais e a presença de metástases a distância (TNM) (BATSCHINSKI; TEDARDI, 2016).

Segundo De Lauro (2018), o grau I neste estadiamento refere-se a tumor de até 3 cm de diâmetro (T1), sem acometimento de linfonodos e sem metástase pulmonar. O grau II indica tumor entre 3 e 5 cm (T2), enquanto o grau III indica tumor maior que 5 cm (T3), ambos também sem acometimento pulmonar e de linfonodos. No grau IV, os linfonodos apresentam alteração clínica



(aumento de volume, aderência, alteração em superfície) e no V há metástase. Ambos são independentes da característica e dimensões tumorais.

Com base nas informações obtidas através dos exames citados acima é possível propor ao tutor o tipo de cirurgia que melhor se encaixa à necessidade clínica do paciente (DE NARDI; FERREIRA; ASSUNÇÃO, 2016). As técnicas cirúrgicas viáveis em neoplasias mamárias são nodulectomia, mastectomia regional, mastectomia uni ou bilateral (FOSSUM, 2014).

Conforme estabelecido no Consensus on the diagnosis, prognosis, and treatment of canine and feline mammary tumors: solid arrangement em 2023, a definição da técnica cirúrgica e da extensão da mastectomia em cadelas com tumor mamário único deve considerar tanto a localização anatômica da mama acometida quanto a dimensão da neoplasia (CASSALI et al., 2023).

Para tumores localizados na mama M1 com diâmetro inferior a 3 cm (T1), recomenda-se a realização de mastectomia regional, envolvendo as mamas M1 e M2, associada à linfadenectomia do linfonodo axilar. Nos casos em que o tumor apresenta diâmetro superior a 3 cm (T2 ou T3), a mastectomia unilateral passa a ser indicada. Em tumores na mama M2 com menos de 3 cm, a abordagem sugerida é a mastectomia regional, abrangendo M1, M2 e M3, com remoção do linfonodo axilar. Quando o tumor excede 3 cm, a mastectomia unilateral é a conduta recomendada (CASSALI et al., 2023).

Tumores localizados na mama M3, independentemente do tamanho (T1, T2 ou T3), a técnica cirúrgica indicada é a mastectomia unilateral e remoção dos linfonodos. No caso de neoplasias nas mamas M4 ou M5 com diâmetro inferior a 3 cm, indica-se a mastectomia regional envolvendo M3, M4 e M5, acompanhada da linfadenectomia do linfonodo inguinal. Para tumores ≥ 3 cm, a mastectomia unilateral é a intervenção apropriada. Adicionalmente, o consenso recomenda que, na presença de outros fatores prognósticos negativos, a mastectomia unilateral deve ser considerada como abordagem preferencial, independentemente da localização e do tamanho do tumor primário (CASSALI et al., 2023).

Segundo Cassali *et al.* (2023), a delimitação das margens cirúrgicas em mastectomias ainda carece de padronização na literatura veterinária. Procedimentos radicais não garantem margens histológicas livres de células neoplásicas, o que compromete a eficácia oncológica da intervenção. Além disso, a definição do que constitui uma margem “segura” permanece baseada em critérios subjetivos, dada a escassez de investigações que avaliem de forma sistemática as margens de ressecção.

De modo geral, recomenda-se a obtenção de margens laterais de pelo menos 1 cm, com dissecação realizada ao longo da fáscia abdominal, conforme proposto por Fossum (2014). Entretanto, essa orientação deve ser ajustada segundo o volume tumoral e a agressividade histopatológica da neoplasia. Tumores maiores ou com comportamento biológico mais invasivo podem demandar



margens mais amplas, com o intuito de reduzir o risco de recidiva local e garantir uma ressecção completa (CASSALI et al., 2023).

Desta forma, o procedimento cirúrgico pode ser curativo ou paliativo. De acordo com Garcia *et al* (2009), a cirurgia paliativa tem como intuito promover a melhora da dor associada ao tumor e a redução do risco de infecção local ou sistêmica e é indicada aos pacientes com comprometimento de linfonodos ou presença de metástase.

A recuperação pós operatória se refere aos cuidados com o paciente que envolvem analgesia, anti-inflamatório e antibióticos, além de suporte com bandagens e higienização da sutura. As principais complicações incluem dor, inflamação, formação de seroma, infecção, hemorragia, automutilação, deiscência e reincidência do tumor (FOSSUM, 2014).

Nos casos clínicos onde o tumor é pequeno e bem diferenciado, o prognóstico é favorável após a remoção cirúrgica, enquanto o prognóstico para neoplasias mais avançadas com alto grau de malignidade e/ou grande chance de desenvolvimento metastático é reservado a desfavorável, sendo necessário o uso de terapias adjuvantes (DE NARDI; FERREIRA; ASSUNÇÃO, 2016).

A indicação de quimioterapia para cadelas depende de critérios prognósticos específicos que variam conforme o tipo de neoplasia. Nos casos de neoplasias epiteliais puras utilizam a classificação histopatológica, enquanto tumores mamários de padrão sólido depende de critérios prognósticos próprios. Nesse contexto, os principais pré-requisitos para considerar a terapia sistêmica incluem estadiamento clínico avançado (estádios IV e V), alta taxa de proliferação celular (evidenciada por Ki-67 elevado), expressão aumentada de COX-2, índice mitótico elevado e presença de pleomorfismo nuclear acentuado. Quando disponível, a graduação histológica, especialmente em tumores de grau III, também é considerada indicativa de comportamento agressivo e, portanto, de potencial benefício com a quimioterapia (CASSALI et al., 2023).

Os protocolos quimioterápicos propostos consistem na administração isolada de cisplatina ou de carboplatina, da associação de doxorrubicina com ciclofosfamida, ou no uso conjunto de gencitabina com carboplatina (DALECK; DE NARDI, 2016). Após a realização do ciclo quimioterápico, é necessária a monitoração a cada três meses no primeiro ano e a cada seis meses durante o segundo ano até completar dois anos após o término do tratamento (DE NARDI; FERREIRA; ASSUNÇÃO, 2016).

O prognóstico do quadro clínico é determinado a partir de vários aspectos clínico-histopatológicos, como dimensão, envolvimento de linfonodos, presença de metástases a distância, tipo histológico, grau de malignidade e de diferenciação celular, índice mitótico, grau de invasão, evidências de reatividade de células linfoides ao redor do tumor, crescimento intravascular e demais parâmetros. Desta forma, a sobrevida do paciente pode variar entre meses a anos (DE NARDI; FERREIRA; ASSUNÇÃO, 2016).



3 RELATO DE CASO

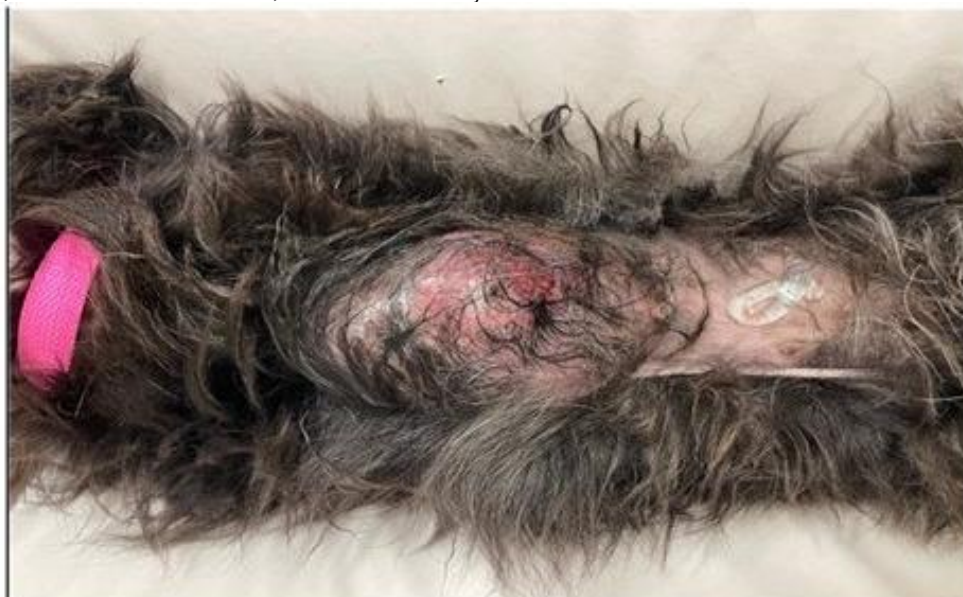No dia vinte e nove de julho de 2024 foi atendida no Hospital Escola Veterinário da FURB em Blumenau, Santa Catarina, uma paciente canina, fêmea, sem raça definida com 12 anos de idade, pesando 7,8 kg com quatro pares de mamas, apresentando nódulos em glândulas mamárias.

Na anamnese, a tutora relatou que a paciente estava com aumento de volume nas mamas com evolução de seis meses associado a quadro de hiporexia e apatia e relatou que estava lambendo muito as mamas.

Ao exame físico, a paciente apresentava nível de consciência alerta, a frequência cardíaca estava em 80 bpm, frequência respiratória 30 mpm, temperatura retal (TR) 38,0°C, linfonodos mandibulares e poplíteos não reativos, mucosa ocular normocorada, tempo de preenchimento capilar (TPC) menor de 2 segundos, desidratação de 5% e score corporal 5/9. Na palpação das glândulas mamárias foi identificado aumento de volume em mamas esquerda com dimensões de 12 cm x 6 cm x 5 cm afetando a região de mamas torácica caudal, abdominal cranial e abdominal caudal da cadeia mamária, associado com hiperemia, edema e ulceração (Figura 1).

Frente ao caso clínico, o veterinário responsável solicitou hemograma e exames bioquímicos, ultrassonografia abdominal e radiografia de tórax para detecção de metástase e planejamento cirúrgico com posterior envio da peça cirúrgica para histopatológico. A tutora autorizou apenas a realização dos exames hematológicos, devido a questões financeiras (Anexo I). Não foram encontradas alterações no hemograma e em relação aos exames bioquímicos, aumento de enzimas hepáticas AST 67 U/L (valor de ref. 16-40 U/L) e FA 2131 U/L (valor de ref. 20-156 U/L). Foi reforçado a importância de exame de ultrassonografia abdominal, mas sem sucesso.

Figura 1 – Tumor mamário em mama torácica caudal, abdominal cranial e abdominal caudal da cadeia mamária esquerda, de 12 cm x 6 cm x 5 cm, em cadela sem raça definida com 12 anos de idade com área de ulceração.



Fonte: os autores



Frente ao edema e hiperemia, dor (apatia e lambadura excessiva) e ulceração de mama, foi iniciado uso de anti-inflamatório (Prednisolona 0,5 mg/kg SID durante 5 dias), analgesia (Dipirona 25mg/kg TID durante 5 dias ou mais, se dor) e antibiótico (Amoxicilina com clavulanato 20mg/kg BID durante 7 dias), sendo a cirurgia agendada.

Dia 7 de agosto de 2024, nove dias após a consulta inicial, a paciente veio para realização de procedimento cirúrgico de mastectomia radical unilateral esquerda.

Em relação ao protocolo anestésico, as medicações pré-anestésicas utilizadas foram metadona (0,2 mg/kg/IM) e dexmedetomidina (3 mcg/kg/IM). Após 10 minutos, foi feito a indução com propofol (2 mg/kg/IV) associado à lidocaína (2 mg/kg/IV). A manutenção anestésica ocorreu através da infusão contínua de propofol (0,2-0,025 mg/kg/min), remifentanil (10-8 mcg/kg/h), dexmedetomidina (1,0-0,75 mcg/kg/h) e cetamina (0,6-0,45 mg/kg/h) associado ao bloqueio loco regional do quadrado lombar e serrátil a base de bupivacaína (5 mg/kg), dexametasona (0,2 mg/kg) e dexmedetomidina (1 mcg/kg).

Durante a cirurgia foi notado que a sangue da paciente estava com menor viscosidade e coloração mais clara, já sendo colhido sangue e repetido o hematócrito, que se apresentou em 7%.

A recuperação anestésica ocorreu de forma desejável quanto a analgesia, com paciente apresentando leve desconforto pós-operatório. Foi solicitado aos tutores o encaminhamento do mesmo para um centro de atendimento 24 horas visto a necessidade de cuidados intensivos para melhor controle analgésico e transfusão sanguínea. Paciente realizou transfusão no dia oito de agosto e após melhora clínica teve alta.

No dia dezessete de outubro de 2024, dois meses depois, a paciente retornou com a queixa de duas neoformações em região de glândulas mamárias torácica caudal e abdominal caudal da cadeia mamária direita, sendo observado na semana anterior durante a tosa do animal (Figura 2).

Ao exame físico, a paciente apresentava nível de consciência alerta, a frequência cardíaca estava em 96 bpm, frequência respiratória 34 mpm, temperatura retal (TR) 38,6°C, linfonodos mandibulares e poplíteos não reativos, mucosa ocular normocorada, tempo de preenchimento capilar (TPC) menor de 2 segundos e desidratação de 5%. Estava com um aumento de volume entre as glândulas mamárias torácica caudal (M2) e abdominal cranial (M3) e o segundo acometendo a glândula mamária abdominal caudal (M4). As respectivas dimensões foram de 4,5 cm x 4,0 cm e 5,0 cm x 4,8 cm. Ao toque, ambos eram firmes, aderidos com ausência de hiperemia, edema e ulceração (Figura 2) e abdômen apresentava-se rígido durante palpação.

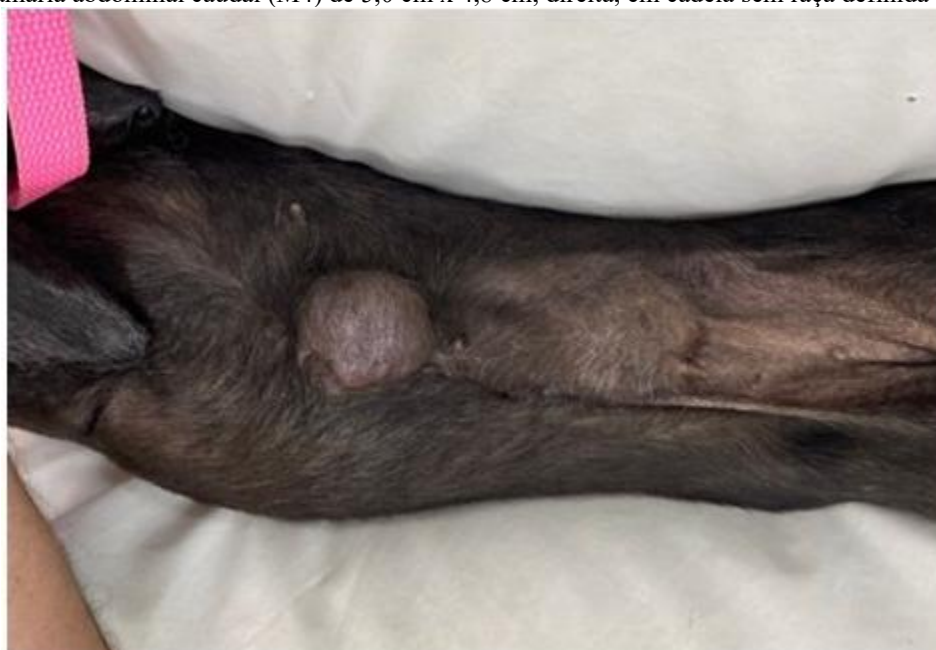Foi solicitado hemograma e exames bioquímicos, ultrassonografia abdominal e radiografia de tórax para detecção de metástase, citologia da neoformação para planejamento cirúrgico com posterior envio da peça cirúrgica para histopatológico.



Em relação aos exames sanguíneos, apenas a FA se apresentou aumentada, estando 422 U/L (valor de ref. 10-156 U/L) (Anexo II) e comparando com exame hematológico anterior, a creatinina sofreu redução, estando 0,57 mg/dL (valor em jul/24 1,22 mg/dL e valor de ref. 0,50-1,40 mg/dL).

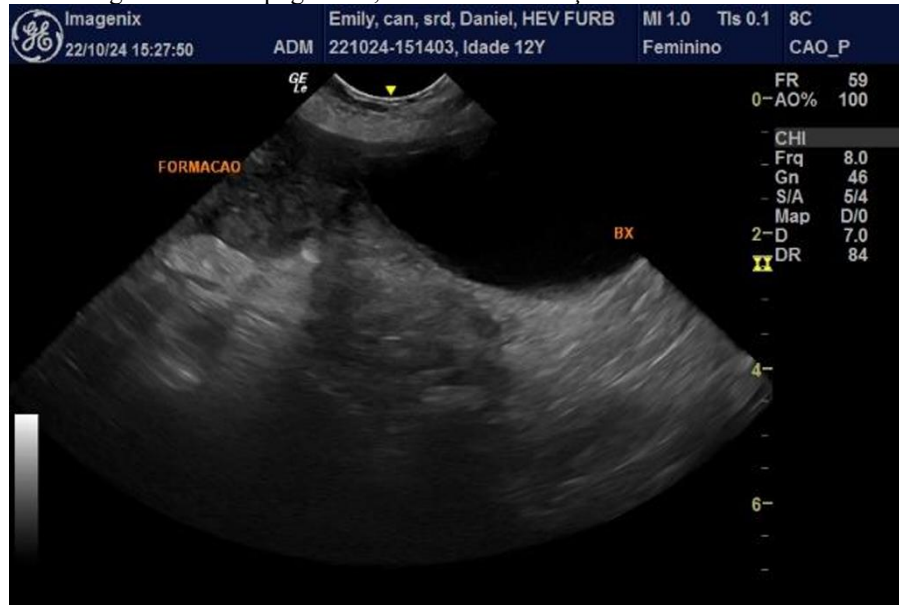No exame de ultrassonografia abdominal foi identificado grande estrutura heterogênea, predominantemente hipoecogênica, de contornos irregulares, medindo cerca de 4,18 cm x 8,72 cm (Figura 3) ocupando grande área de região meso e hipogástrica, não sendo possível identificar a sua origem, presença de discreto líquido livre em toda cavidade abdominal. As demais estruturas abdominais se encontraram dentro da normalidade.

Figura 2 – Tumor mamário entre glândulas torácica caudal (M2) e abdominal cranial (M3) de 4,5 cm x 4,0 cm e em glândula mamária abdominal caudal (M4) de 5,0 cm x 4,8 cm, direita, em cadela sem raça definida com 12 anos.



Fonte: os autores.

Figura 3 – Imagem ultrassonográfica evidenciando a estrutura heterogênea ocupando área de 4,18 cm x 8,72 cm em região meso e hipogástrica, em cadela sem raça definida com 12 anos.



Fonte: HEV-FURB.

Quanto à citologia, foram enviadas amostras em três lâminas a partir da presença dos nódulos, cujas localizações foram descritas acima. As lâminas foram coradas em coloração de Romanowsky e avaliadas microscopicamente. Em duas das lâminas foi observado amostra com moderada celularidade e intensa contaminação sanguínea em fundo de lâmina. Houve predomínio da população celular por células isoladas ou em pequenos grupos, cujo citoplasma foi poligonal ou fusiforme, amplo, azulado. O núcleo se apresentava grande, arredondado ou irregular, paracentral, com cromatina grosseira e até dois nucléolos. Acentuada presença de anisocariose, anisocitose e pleomorfismo celular nuclear com raras células multinucleadas, figuras de mitose macrófagos e neutrófilos.

Na lâmina remanescente se observou amostra com moderada celularidade e intensa contaminação sanguínea em fundo de lâmina. A população celular foi representada predominantemente por grupos de células cujo citoplasma estava moderado, azulado, poligonal. Os núcleos eram moderados ou pequenos, arredondados, com cromatina finamente pontilhada. Anisocariose e pleomorfismo nuclear em grau leve. Em meio a estas células se observou uma pequena população de células similares às descritas anteriormente.

O material presente nas lâminas foi compatível com neoplasia pobremente diferenciada demonstrando células neoplásicas com importantes sinais de malignidade cujas principais suspeitas são de sarcoma e carcinoma indiferenciado, sendo recomendado a biópsia excisional das lesões para esclarecimento.

A paciente foi submetida a mastectomia total unilateral de cadeia mamária direita no dia primeiro de novembro.

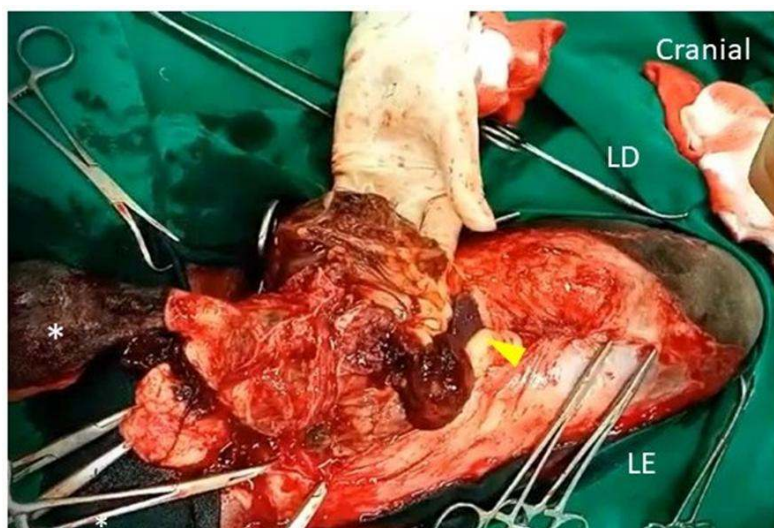
Quanto ao protocolo anestésico, as medicações pré anestésicas utilizadas foram metadona (0,2 mg/kg) e dexmedetomidina (2 mcg/kg) e a sedação obtida após a aplicação destas medicações pela via



intramuscular foi moderada. A indução anestésica foi a base de propofol (1 mg/kg/IV) associado à lidocaína (2 mg/kg/IV). A manutenção anestésica ocorreu através da infusão contínua de propofol (0,1-0,025 mg/kg/min), remifentanil (10 mcg/kg/h), dexmedetomidina (1,0 mcg/kg/h) e cetamina (0,6 mg/kg/h) associado ao bloqueio loco regional do quadrado lombar e serrátil a base de bupivacaína (5 mg/kg), dexametasona (0,2 mg/kg) e dexmedetomidina (1 mcg/kg).

Durante procedimento cirúrgico foi constatada que a neoformação abdominal de 4,18 cm x 8,72 cm era uma extensão da neoplasia na mama abdominal caudal (M4) que infiltrava a cavidade (Figura 4 e 5) e encontrava-se aderida em vísceras como baço, alças intestinais e omento. Desta forma, se fez necessário a remoção completa da massa abdominal junto com o procedimento de mastectomia, sendo removido grande extensão de musculatura abdominal. As paredes musculares restantes foram aproximadas e a sutura em parede abdominal, subcutâneo e pele realizadas. A peça cirúrgica (Figura 6) foi enviada para avaliação histopatológica.

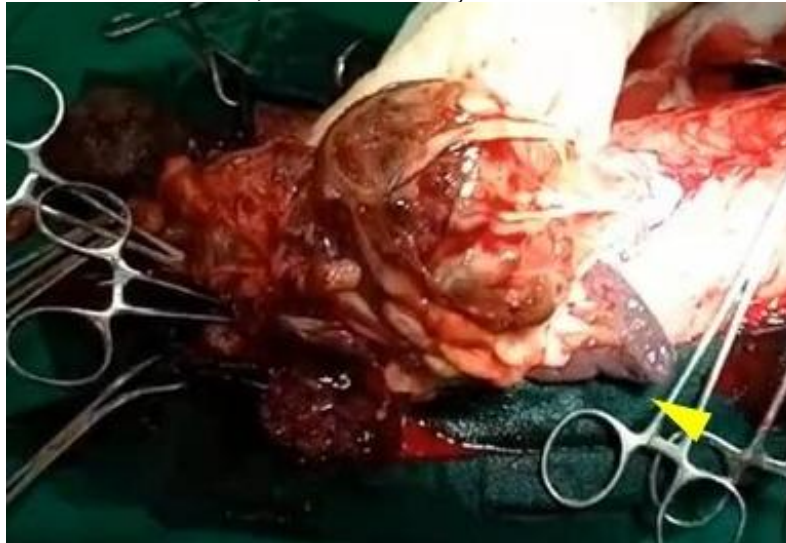
Figura 4 - Mastectomia total unilateral direita realizada em cadela sem raça definida com 12 anos, demonstrando massa em cavidade abdominal com 4,18 cm x 8,72 cm como extensão da neoplasia na mama abdominal caudal (M4) que infiltrava a cavidade.



Legenda: LD. Lado direito. LE. Lado esquerdo. Glândula mamária torácica caudal (Asterisco branco). Baço (cabeça de seta amarela).

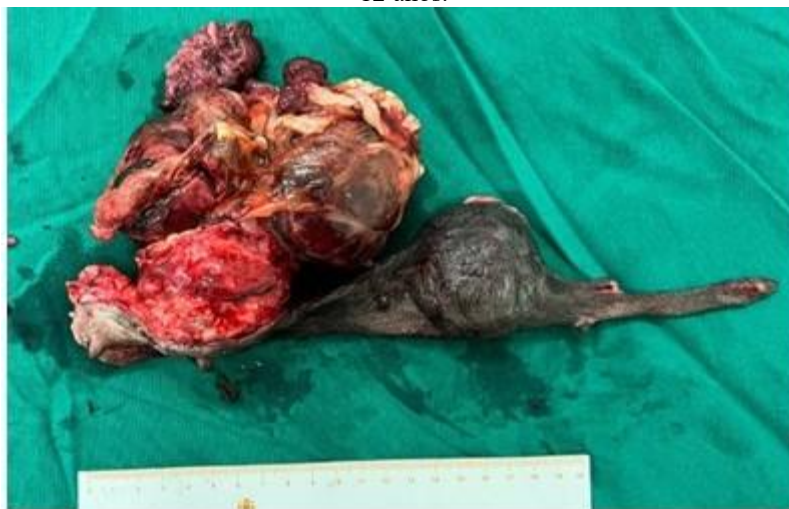Fonte: os autores.

Figura 5 - Massa em cavidade abdominal com 4,18 cm x 8,72 cm com aderência em baço (cabeça de seta amarela) e outras estruturas, em cadela sem raça definida com 12 anos.



Fonte: os autores.

Figura 6 – Peça cirúrgica encaminhada para exame histopatológico após mastectomia total unilateral direita com extensão na neoplasia da mama abdominal caudal infiltrando para cavidade abdominal em cadela sem raça definida com 12 anos.



Fonte: os autores.

Foi indicado ao tutor a internação do paciente para melhor controle analgésico no pós-operatório imediato, porém o mesmo negou por questões financeiras. Desta forma, o paciente seguiu para recuperação domiciliar no mesmo dia, sendo o tratamento medicamentoso composto por anti-inflamatório (Prednisolona 0,5 mg/kg SID durante 4 dias), analgesia (Dipirona 25 mg/kg TID durante 5 dias associado a Tramadol 4 mg/kg TID durante 5 dias) e antibiótico (Amoxicilina com clavulanato 20 mg/kg BID durante 9 dias).

Os cuidados tópicos se basearam em limpeza com soro fisiológico utilizando uma gaze a cada 12 horas até a remoção dos pontos e cuidados de manejo quanto a repouso por 10 dias, uso de roupa cirúrgica e retorno em 14 dias para remoção dos pontos.

A paciente retornou no dia treze de novembro de 2024 para remoção dos pontos. Na avaliação



a incisão cirúrgica se encontrava devidamente cicatrizada e paciente estava com 5,9 kg com escore corporal 3/9. O tutor não trouxe queixas quanto a mudança de comportamento, padrão de alimentação, ingestão de água, urina e/ou fezes.

O resultado do exame histopatológico foi disponibilizado no dia vinte e dois de novembro de 2024. Resultado macroscópico: segmento de cadeia mamária, contendo 4 tetos, medindo 24 x 14 x 5,8 cm. Apresentando nódulo entre M2 e M3, medindo 4,9 x 5,5 cm sendo, ao corte, firme e avermelhado a enegrecido. Apresentando nódulo em M4, medindo 11,3 x 11 cm, sendo, ao corte, firme de esbranquiçado a avermelhado.

Quanto a microscopia, foram avaliados fragmentos tumorais apresentando uma proliferação neoplásica de células de origem indeterminada arranjadas em manto sustentado por fino estroma fibrovascular. As células neoplásicas possuíam formato variando de alongado a ovalado, com citoplasma moderado, eosinofílico e mal delimitado. Possuíam núcleo ovalado, central, com cromatina frouxa e nucléolos múltiplos evidentes. Notou-se acentuado pleomorfismo celular, com acentuadas anisocitose e anisocariose. Foram observadas vinte e nove figuras de mitose em área de 2,37 mm² com presença de extensas áreas de hemorragia e necrose.

Com base nestas avaliações o diagnóstico foi neoplasia maligna indiferenciada sendo indicado a realização de exame IHQ para estabelecer a correta origem das células neoplásicas, sendo os principais diagnósticos diferenciais um carcinoma anaplásico ou um sarcoma, não se descartando outras neoplasias pouco diferenciadas.

Ao entrar em contato com o tutor quanto ao resultado do exame histopatológico, o mesmo relatou que o paciente apresentou piora clínica aguda e veio a óbito em domicílio no dia vinte de novembro de 2024. Desta forma, não foi autorizado a realização do exame IHQ.

4 DISCUSSÃO

O caso clínico relatado neste trabalho corrobora os dados presentes na literatura quanto às características dos pacientes mais acometidos por neoplasia mamária. De acordo com De Nardi, Ferreira e Assunção (2016), a alta incidência deste tipo de neoplasia em cadelas ocorre principalmente em pacientes de meia-idade a idosas e inteiras e em relação à raça, os animais Sem Raça Definida (SRD) são um grupo marcante.

A rápida evolução do quadro clínico, associada à perda de peso progressiva e à ausência de comorbidades aparentes, levanta a possibilidade de uma neoplasia entre as possíveis causas do óbito. Esse padrão clínico é compatível com o descrito por Garder, Fenger e London (2016), que estimam cerca de quatro milhões de óbitos caninos anuais relacionados a neoplasias. No entanto, como a necropsia não foi realizada, não é possível confirmar a causa da morte.



A solicitação dos exames hematológicos, citológicos e de imagem para estadiamento e planejamento cirúrgico feita no primeiro atendimento clínico segue as orientações de De Nardi, Ferreira e Assunção (2016). Os autores afirmam que as informações fornecidas através destes exames têm como função auxiliar na obtenção de um diagnóstico definitivo sobre o tipo de formação presente e o grau de estadiamento tumoral no momento do atendimento para posterior planejamento do tratamento mais adequado.

Os exames complementares fornecem informações valiosas sobre a função orgânica do paciente. No presente caso, os exames hematológicos mostraram aumento persistente da Fosfatase Alcalina (FA) e a redução gradual dos níveis de creatinina. A elevação da FA pode acontecer por diversos fatores no organismo do cão, sendo uma delas a síndrome paraneoplásica. Nesta condição, alguns tumores estimulam a produção de uma isoenzima específica da FA por mecanismos indiretos, logo, a produção hepática pode aumentar sem a presença de metástase neste órgão.

A redução dos níveis séricos de creatinina sugere a sarcopenia progressiva, condizente com a perda de peso observada ao longo de cinco meses. Este achado também pode ocorrer em casos de insuficiência hepática, entretanto pelo exame ultrassonográfico as alterações neste órgão foram mais compatíveis com os quadros de infiltração celular, com diferencial neoplásico.

Devido ao valor agregado dos exames complementares, não são todos os casos em que haverá a autorização dos tutores. Na prática clínica, isto impõe desafios ao médico veterinário devido a necessidade de tomada de decisões terapêuticas com informações parciais. Ainda, reforça a importância da comunicação clara e ética entre o profissional e o tutor de forma que ocorra a compreensão da situação para que sejam tomadas decisões conscientes visando o melhor para o paciente naquele momento.

Nos dois procedimentos cirúrgicos a conduta seguiu a orientação de Fossum (2014), quanto a margem cirúrgica, e de Cassali *et al* (2023), quanto a técnica de excisão do tumor mamário. No primeiro momento as informações foram mais restritas, enquanto no segundo, foi possível obter informações sobre a neoformação e o estado geral da paciente. Em ambos os casos, o estadiamento tumoral não foi feito de forma completa.

O estadiamento incompleto compromete a definição de prognóstico e planejamento terapêutico ideal para o paciente. Por exemplo, a radiografia torácica poderia ter revelado metástase pulmonar, o que impactaria de forma direta na decisão cirúrgica, tanto na indicação quanto na extensão da abordagem.

A citologia realizada antes da segunda intervenção cirúrgica revelou alto risco de malignidade da neoformação, sugerindo baixo grau de diferenciação celular. As alterações compatíveis com este tipo de neoplasia foram acentuada anisocariose e anisocitose, pleomorfismo celular e nuclear, núcleos grandes e irregulares com cromatina grosseira e nucléolos evidentes, além da presença de figuras de

mitose e células multinucleadas. Ainda, as células apresentavam citoplasma poligonal ou fusiforme e estavam dispostas isoladamente ou em pequenos grupos. Esta morfologia associada a pobre diferenciação reforçou a necessidade da biópsia excisional com subsequente exame histopatológico para confirmar o diagnóstico.

O exame histopatológico condiz com as informações de Werner e Werner (2016) quanto ao tipo de avaliação realizada e o resultado obtido, caracterizado por acentuado pleomorfismo celular, elevado índice mitótico, presença de anisocitose e anisocariose marcadas, além de extensas áreas de necrose e hemorragia. Estas alterações morfológicas são compatíveis com neoplasias de alto grau e baixo grau de diferenciação.

O diagnóstico definitivo não foi obtido diante da acentuada indiferenciação celular. Os diagnósticos diferenciais seriam carcinoma anaplásico, devido ao citoplasma moderadamente eosinofílico, núcleos volumosos, nucléolos proeminentes associado a localização dos nódulos na cadeira mamária e a idade senil da paciente. Porém, sarcoma indiferenciado, com provável origem mesenquimal, também permaneceu como diferencial devido a morfologia celular alongada e ovalada e estroma fibrovascular escasso. Devido a este cenário, a imunohistoquímica teria como função determinar a origem tecidual e auxiliar a determinar os cuidados posteriores à cirurgia, como a necessidade de quimioterapia.

Com base no comportamento agressivo da neoplasia e a rápida recidiva de neoformação mamária, a quimioterapia poderia ser considerada como adjuvante terapêutico após a excisão cirúrgica. Os protocolos da associação de doxorubicina com a ciclofosfamida ou da carboplatina seriam os recomendados com base em Daleck e De Nardi (2016). A ausência da abordagem sistêmica pode ter contribuído ao desfecho desfavorável.

Por fim, a evolução clínica da paciente reforça a importância da abordagem multidisciplinar nos casos oncológicos. A presença dos clínicos, cirurgiões, patologistas e oncologistas complementa o suporte ao paciente e torna o tratamento individual. A conduta adotada seguiu os protocolos indicados na literatura com base nos recursos disponíveis, porém a recidiva tumoral contralateral em curto período de tempo destaca a agressividade da neoplasia e o prognóstico desfavorável do quadro clínico que acometeu a paciente.

5 CONSIDERAÇÕES FINAIS

A neoplasia mamária em cadelas segue sendo uma das afecções oncológicas mais frequentes na rotina clínica de pequenos animais. Este cenário exige tanto o conhecimento técnico quanto a sensibilidade ao lidar com as particularidades de cada caso e as limitações que podem surgir no contexto clínico. O caso relatado exemplifica os desafios enfrentados diante de uma paciente idosa



com quadro clínico compatível com tumor mamário maligno de alto grau e pobre diferenciação celular cuja evolução resultou no óbito da paciente mesmo após duas intervenções cirúrgicas.

A conduta adotada foi baseada na literatura, com destaque a excisão cirúrgica como principal abordagem terapêutica. Entretanto, a ausência do estadiamento completo comprometeu o prognóstico e impediu a avaliação adequada da presença de metástase. Da mesma forma, a não realização do exame de imuno-histoquímica impediu a determinação da origem tumoral, fator essencial para a escolha de terapias adjuvantes.

A impossibilidade de instituir a quimioterapia, aliada à rápida recidiva tumoral, sugere que o processo neoplásico já apresentava um comportamento sistêmico desde a primeira abordagem. Além dos aspectos técnicos, o caso destaca a limitação de recursos por parte do tutor, um desafio recorrente na medicina veterinária. Essa realidade reforça a necessidade de uma comunicação clara, ética e empática entre profissional e tutor, para que seja possível construir estratégias de manejo viáveis e alinhadas com o melhor interesse do paciente, mesmo em contextos de recursos restritos.

Por fim, este relato enfatiza a importância do diagnóstico precoce, do estadiamento adequado, do planejamento terapêutico multidisciplinar e do uso de ferramentas complementares, como a imuno-histoquímica, para a condução de casos oncológicos complexos. O aprendizado proporcionado por este caso contribui para a formação de uma prática clínica mais crítica, empática e baseada em evidências, promovendo tanto o tratamento da doença quanto a qualidade de vida do paciente em estágio terminal.



REFERÊNCIAS

AMORIM, Reneé Laufer et al. Imuno-histoquímica no diagnóstico oncológico. In: DALECK, Carlos Roberto; NARDI, Andriago Barboza de (Org.). *Oncologia em cães e gatos*. 2. ed. Rio de Janeiro: Roca, 2016. p. 217–237.

BATSCHINSKI, Karen; TEDARDI, Marcello Vannucci. Estadiamento clínico das neoplasias. In: DALECK, Carlos Roberto; NARDI, Andriago Barboza de (Org.). *Oncologia em cães e gatos*. 2. ed. Rio de Janeiro: Roca, 2016. p. 99–111.

CASSALI, Geovanni Dantas et al. Consensus on the diagnosis, prognosis, and treatment of canine and feline mammary tumors: solid arrangement – 2023. *Brazilian Journal of Veterinary Pathology*, v. 17, n. 3, p. 152–163, 2023. Disponível em: <https://doi.org/10.24070/bjvp.1983-0246.v17i3p152-163>. Acesso em: 25 jul. 2025.

DALECK, Carlos Roberto; DE NARDI, Andriago Barboza. *Oncologia em cães e gatos*. 2. ed. Rio de Janeiro: Roca, 2016. 1075 p.

DE LAURO, Aline Bertolini. Tumor de mama em cadelas – análise de fatores epidemiológicos e clinicopatológicos obtidos no hospital veterinário do CAV/UEDESC. Lages: Universidade do Estado de Santa Catarina, 2018. 2 f. (Trabalho de Iniciação Científica).

DE NARDI, Andriago Barboza de; FERREIRA, Talita Mariana Morata Raposo; ASSUNÇÃO, Karein Abrantes da. Neoplasias mamárias. In: DALECK, Carlos Roberto; NARDI, Andriago Barboza de (Org.). *Oncologia em cães e gatos*. 2. ed. [S.l.]: Roca, 2016. p. 500–530.

EXTRA. Sete a cada 10 brasileiros têm pet, e metade foi adotada; veja pesquisa completa. Extra, São Paulo, 01 jul. 2024. Economia. Disponível em: <https://extra.globo.com/economia/noticia/2024/07/sete-a-cada-10-brasileiros-tem-pet-e-metade-foi-adotada-veja-pesquisa-completa.ghtml>. Acesso em: 07 abr. 2025.

FOSSUM, Thereza Welch. *Cirurgia de pequenos animais*. 4. ed. São Paulo: Elsevier, 2014. 1584 p.

GARCIA, Ana Lucia et al. Cuidados paliativos em oncologia veterinária. *Millenium, Viseu*, v. 37, n. 1, p. 1647–1662, jul. 2009. Disponível em: <https://dialnet.unirioja.es/servlet/articulo?codigo=7857909>. Acesso em: 28 maio 2025.

GARDNER, Heather L.; FENGER, Joelle M.; LONDON, Cheryl A. Dogs as a model for cancer. *Annual Review of Animal Biosciences*, Palo Alto, v. 4, p. 199–222, Feb. 2016. DOI: <https://doi.org/10.1146/annurev-animal-022114-110911>. Acesso em: 26 fev. 2025.

MARCHINI, Larissa Rodrigues; CAMARGO, Ana Carolina de Andrade Leite de; AMOROSO, Lizandra. Castração pré-púbere e suas consequências: revisão de literatura. *Revista de Educação Continuada em Medicina Veterinária e Zootecnia do CRMV-SP*, São Paulo, v. 19, n. 1, 2021. DOI: <https://doi.org/10.36440/recmvz.v19i1.38171>. Acesso em: 26 fev. 2025.

MATOS, Samara Elisy Miranda; RABELO, Maura Regina Guimarães; PEIXOTO, Marisa Costa e. Análise epidemiológica do câncer de mama no Brasil: 2015 a 2020. *Brazilian Journal of Health Review*, Curitiba, p. 13320–13330, maio 2021. Disponível em: <https://ojs.brazilianjournals.com.br/ojs/index.php/BJHR/article/view/31447>. Acesso em: 26 fev. 2025.



MELO, Luiza. Brasil tem terceira maior população pet do mundo; veja os projetos do Senado sobre o assunto. Senado Notícias, Brasília, 23 dez. 2024. Disponível em: <www12.senado.leg.br/noticias/infomaterias/2024/12/brasil-tem-terceira-maior-populacao-pet-do-mundo-veja-os-projetos-do-senado-sobre-o-assunto>. Acesso em: 07 abr. 2025.

UFMG. Centro de Extensão da Escola de Veterinária. Oncologia em pequenos animais. 70. ed. Belo Horizonte: Fepmvz Editora, 2013. 99 p.

WERNER, Pedro Ribas; WERNER, Juliana. Avaliação histopatológica. In: DALECK, Carlos Roberto; DE NARDI, Andriago Barboza de (Org.). Oncologia em cães e gatos. 2. ed. Rio de Janeiro: Roca, 2016. p. 186–209.

