

**ROTADORES EXTERNOS DO QUADRIL VARIAÇÕES ANATOMICAS -  
REVISÃO BIBLIOGRÁFICA****EXTERNAL HIP ROTATORS ANATOMIC VARIATIONS - BIBLIOGRAPHIC  
REVIEW****ROTADORES EXTERNOS DE LA CADERA: VARIACIONES ANATÓMICAS -  
REVISIÓN BIBLIOGRÁFICA**

10.56238/revgeov16n5-099

**Marco Antonio Schueda**

Doutor em Ortopedia e Traumatologia

Instituição: Universidade Federal de São Paulo (UNIFESP)

E-mail: schueda.sc@gmail.com

**Juliano Werner**

Graduando do Curso de Medicina

Instituição: Universidade do Contestado - UNC

E-mail: julianowerner1@hotmail.com

**Joice Samara Litka**

Graduanda do Curso de Medicina

Instituição: Universidade do Contestado - UNC

E-mail: joicelitka543@gmail.com

**Janaina Maievski**

Graduanda do Curso de Medicina

Instituição: Universidade do Contestado - UNC

E-mail: janamaievski@gmail.com

**Leticia Fronchetti Tramontini**

Graduanda do Curso de Medicina

Instituição: Universidade do Contestado - UNC

E-mail: leti.f.tramontini@hotmail.com

---

**RESUMO**

A revisão bibliográfica do presente estudo demonstrou que o grupo de músculos rotadores externos do quadril é composto de uma arquitetura complexa e ainda de difícil compreensão na sua totalidade. Através da análise de artigos preferenciais dos últimos cinco anos, concluímos que principalmente o músculo Piriforme e sua correlação com o nervo ciático torna tais variações imprescindíveis para entendimento e correções em compressões nesse trajeto. O entendimento da anatomia regional é fundamental para não impactar no equilíbrio biomecânico do quadril tanto em contextos clínicos como cirúrgicos.



**Palavras-chave:** Músculos Rotadores do Quadril. Anatomia.

### **ABSTRACT**

The literature review for this study demonstrated that the hip external rotator muscle group is composed of a complex architecture that remains difficult to fully understand. By analyzing key articles from the last five years, we concluded that variations primarily occurred in the piriformis and its correlation with the sciatic nerve, make these variations essential for understanding and correcting compressions along this pathway. Understanding regional anatomy is essential to avoid impacting the biomechanical balance of the hip in clinical and surgical contexts.

**Keywords:** Hip Rotator Muscles. Anatomy.

### **RESUMEN**

La revisión bibliográfica de este estudio demostró que el grupo de músculos rotadores externos de la cadera presenta una arquitectura compleja y aún resulta difícil de comprender en su totalidad. Mediante el análisis de artículos seleccionados de los últimos cinco años, concluimos que el músculo piriforme y su correlación con el nervio ciático hacen que dichas variaciones sean esenciales para comprender y corregir las compresiones a lo largo de su trayecto. Comprender la anatomía regional es fundamental para evitar alteraciones en el equilibrio biomecánico de la cadera, tanto en el ámbito clínico como quirúrgico.

**Palabras clave:** Músculos Rotadores de la Cadera. Anatomía.



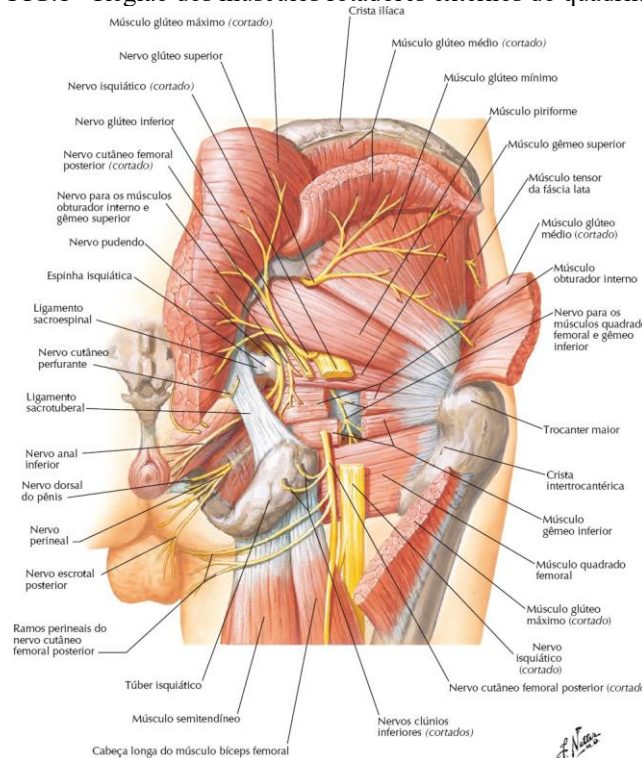
## 1 INTRODUÇÃO

O grupo de rotadores externos do quadril é composto de músculo piriforme, músculo obturador interno, músculo gêmeo superior e inferior, quadrado femoral e músculo obturador externo.

Esses músculos, de maneira sinérgica, promovem a rotação lateral da coxa, contribuindo para a estabilização dinâmica da articulação coxofemoral. Durante a marcha, os rotadores externos exercem função essencial no controle postural, mantendo o fêmur coaptado ao acetábulo, evitando rotações indesejadas da pelve na fase de apoio e assegurando que o pé se mantenha paralelo à linha de avanço na fase de balanço.

Assim, atuam de forma equilibrada e antagonista aos rotadores mediais, garantindo a eficiência do movimento e a proteção da articulação.<sup>1</sup>(figura 1)

FIG.1 - Região dos músculos rotadores externos do quadril.<sup>2</sup>



Fonte: NETTER, Frank H. Netter Atlas de Anatomia Humana - Abordagem Topográfica Clássica. 8. ed. Rio de Janeiro: GEN Guanabara Koogan, 2024. *E-book*. pág. 671.<sup>2</sup>

Verificaremos, através de revisão bibliográfica a composição específica dos rotadores externos do quadril analisando o número de estruturas desta região.

Nesse contexto delinearam-se como objetivos deste trabalho:

- Coleta da literatura clássica e contemporânea que versem sobre o tema.
- Identificação de quantos e quais os componentes integram esse conjunto/região anatômica.

## 2 METODOLOGIA

A metodologia de escolha para realização da seguinte pesquisa, foi uma revisão bibliográfica de abordagem exploratória.

Para Marconi e Lakatos (2019), as revisões bibliográficas têm a finalidade de colocar o pesquisador em contato direto com tudo o que foi escrito, dito ou filmado sobre o assunto. Não sendo mera repetição do assunto, mas proporcionando análise do tema sob outra visão ou abordagem, para chegar a novas conclusões.<sup>3</sup>

A pesquisa seguiu os métodos recomendados, após escolha do tema e pesquisa preliminar. Realizou-se leitura, seleção, avaliação e análise das amostras pesquisadas. Definiu-se as características da pesquisa para então discutir, interpretar e apresentar os resultados alcançados.

A pergunta norteadora foi: Existem variações na sua composição?

Para revisão bibliográfica do tema foram realizadas pesquisas em bibliografias impressas e artigos digitalizados. Foi utilizado também o Anatómico da Universidade do Contestado (UNC) para complementar e analisar “in loco” das suas estruturas.

Os artigos foram coletados até agosto de 2025 preferenciais de até 5 anos levantando-se trabalhos especificamente relacionados ao tema proposto e resultaram em 35 artigos

Nos artigos pesquisados percebeu-se um padrão na problemática abordada, ou seja, os autores também tinham a mesma dúvida do presente trabalho com objeto da pesquisa.

Compreender esse assunto é de grande importância para médicos e profissionais que trabalham tanto na área da ortopedia quanto na área da radiologia.

## 3 HISTÓRICO

### 3.1 NOMINA ANATÔMICA

Segundo Tatsuo Sakai no seu artigo revisional “Historical evolution of anatomical terminology from a cient to modern” a história da *nomina anatômica* pode ser dividida em cinco estágios.<sup>4</sup>

O primeiro é representado pelos mais antigos tratados anatômicos existentes de Galeno de Pérgamo no Império Romano, onde utilizou um número limitado de termos anatômicos que eram palavras essencialmente coloquiais no grego desse período.<sup>5</sup>

O segundo estágio, Andreas Vesalius no início do século XVI descreveu as estruturas anatômicas no seu livro *De Humani Corporis Fabrica Libri Septem*<sup>5</sup> conhecido como o primeiro livro moderno de anatomia,<sup>6</sup> o qual apresentava detalhes e ilustrações magníficas, mesmo não tendo cunhado substancialmente nenhum termo anatômico ele desenvolveu um sistema que distinguia a anatomia estruturas com números ordinais,<sup>5</sup> Andreas Vesalius foi considerado, ainda em vida, como o criador da anatomia moderna.<sup>6</sup>



O terceiro estágio no final do século XVI, ele denomina como sendo marcado por uma grande inovação no desenvolvimento de termos anatômicos específico, em especial de músculos, vasos e nervos. Marcando assim um grande avanço na nomenclatura anatômica. As principais figuras foram Jacobus Sylvius em Paris e Gaspard Bauhin em Basel na Suíça.<sup>5,6</sup>

Entre Bauhin e a terminologia anatômica internacional muitos livros didáticos de anatomia foram escritos principalmente em latim no século XVII, e em línguas modernas nos séculos XVIII e XIX.<sup>5</sup> Dessa forma, termos anatômicos da mesma estrutura foram expressos com nomes diferentes por diversos autores.

O último estágio teve início no final do século XIX. Diante da diversa terminologia em numerosas formas anatômicas e livros, anatomistas se uniram para tentar a criação de termos logicamente consistentes, inteligíveis por si próprios e claros no significado e compactos na forma.<sup>4,5</sup>

Foram necessários seis anos para chegar ao estabelecimento de diretrizes e foi na nona conferência da Anatomische Gesellschaft realizada em Basel na Suíça que a terminologia anatômica internacional em latim foi publicada como Basileia Nomina anatomica<sup>5</sup>. Importante salientar que cada país poderia ter a liberdade de traduzir os termos oficiais latinos em sua própria língua para fins de ensino.<sup>7</sup> A Basileia Nomina anatomica não era uma nova terminologia, mas sim uma seleção cuidadosa de nomes já existentes<sup>7</sup>, produto de um grupo internacional de anatomistas trabalhando juntos.<sup>4,5</sup>

À medida que a ciência progredia a terminologia foi revisada várias vezes até a atual Terminologia anatômica, tanto em latim quanto em inglês.<sup>4,5</sup> A primeira edição em inglês do Eycleshymer, publicada em 1917, registra os resultados do trabalho na Conferência de Basel. No prefácio, afirma que procuraram de 50.000 nomes para 5.000 estruturas,<sup>5</sup> reduzi-los para 5.000. Eles fizeram isso e, atualmente, a convenção teve várias edições posteriores que conta com 7.000 termos.<sup>4</sup>

## **4 RESULTADOS E DISCUSSÃO**

O grupo muscular dos rotadores externos do quadril é composto por: Músculo Piriforme, Músculo Obturador Interno, Músculo Gêmeo Superior, Músculo Gêmeo Inferior, Músculo Quadrado Femoral e Músculo Obturador Externo.

Para melhor entendimento detalharemos individualmente os elementos componentes do rotadores externos do quadril nos trabalhos levantados:

### **4.1 MÚSCULO PIRIFORME**

O músculo piriforme possui um formato piramidal ou de pêra, sendo um músculo plano e oblíquo.<sup>8</sup>

Sua origem clássica se encontra na face anterior do sacro (tipicamente S2-S4) ou na superfície glútea superior do ílio.



Atravessa o forame isquiático (ciático) e insere-se distalmente na borda superior do trocânter maior do fêmur, e, sua inervação se dá nas ramificações dos ramos anteriores de S1 e S2 e em alguns estudos de caso, L5.<sup>1,8</sup>

Sua principal ação é desempenhada na rotação lateral do fêmur durante a extensão do quadril e na abdução do mesmo osso durante a flexão do quadril, permitindo movimentos precisos da perna durante a marcha, corrida e rotação do tronco sobre a coxa.

Essencialmente, possui suma importância na estabilização do corpo em sua abdução femoral durante caminhadas pois transfere o peso do corpo para o lado oposto, contribuindo também em sua função de auxílio postural e ajudando a evitar quedas. Ainda, serve como marco da região glútea e pélvica e está intimamente associado aos: músculo glúteo médio e máximo, obturador interno e os músculos gêmeos, sendo importante para melhorar os resultados da cirurgia de artroplastia total do quadril e reduzir complicações.<sup>8,9,10</sup>

Esse músculo pode sofrer de variantes fisiológicas, como diferenças nos padrões, de inervação ou duplicações e inserções anormais. Em algumas dissecações e estudos anatômicos, observa-se que o músculo piriforme pode estar ausente uni ou bilateralmente ou se apresentar parcialmente fundido ao glúteo médio ou mínimo, compartilhando fibras ou aponeuroses, além de permitir passagem de nervo glúteo superior e vasos entre as fibras fundidas.<sup>9,10,11</sup>

Ademais, dentre as primeiras variações anatômicas, apresentam-se as em relação à origem do músculo piriforme. Portanto, pesquisas apontam que além de sua origem comumente observada, na superfície glútea superior do ílio, adjacente à margem da incisura isquiática maior ou na face anterior do sacro, existem situações em que podem se originar na parte espinhal dos músculos glúteos, na cápsula da articulação sacroilíaca adjacente e, ocasionalmente, no ligamento sacrotuberal.<sup>9</sup>

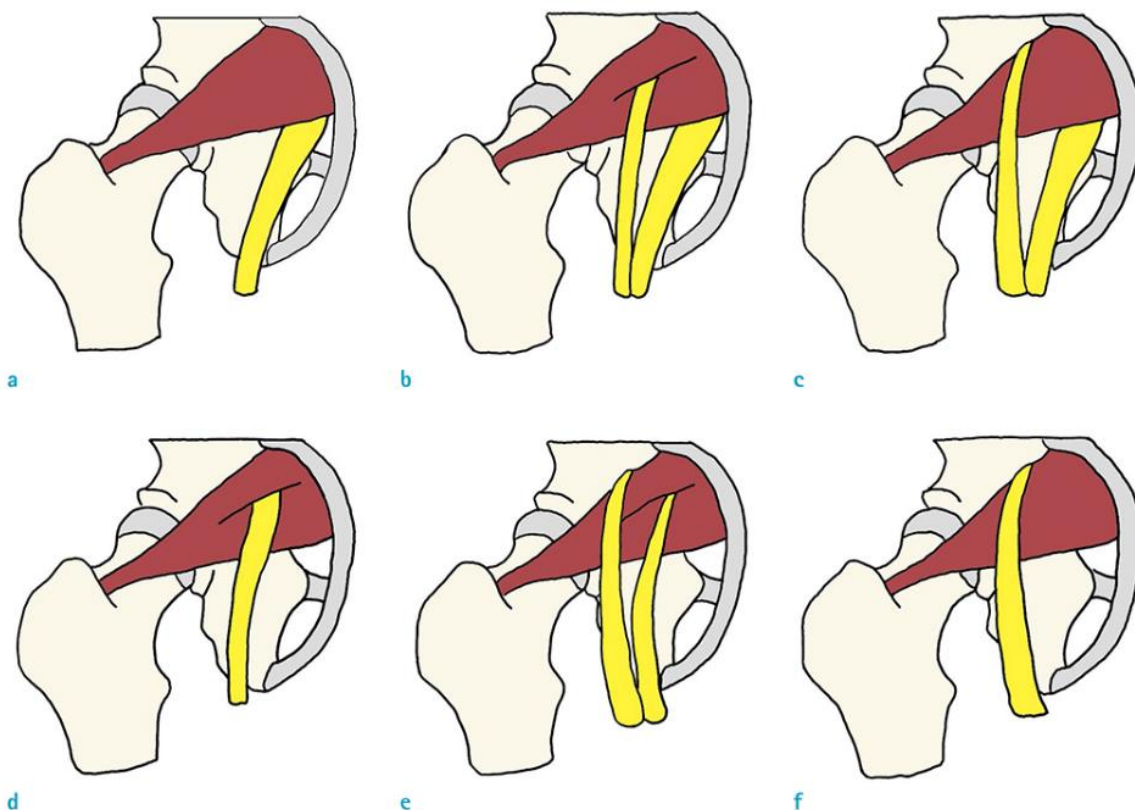
Diante de outras variantes fisiológicas e anatômicas, destacam-se o nervo ciático, cuja deformação afeta pelo menos 1/3 da população, e, além de associações neurovasculares dos nervos glúteo superior, glúteo inferior, nervo cutâneo posterior da coxa e artéria glútea superior e inferior, o músculo pode apresentar 1 ou 2 inserções no sacro ou na cápsula da articulação do quadril.<sup>9,12,13</sup>

Com aprofundamento na síndrome do piriforme, foram observados em estudos de Beaton e Anson 6 tipos de variações anatômicas entre músculo piriforme e nervo ciático:





FIG 2. Variações anatômicas entre músculo piriforme e nervo ciático segundo Beaton e Anson.<sup>14,15</sup> Variantes do nervo ciático representado em amarelo, enquanto o piriforme em vermelho: (a) Variação tipo A - O nervo ciático não dividido emerge da pelve passando inferiormente ao músculo piriforme. (b) Variação tipo B - O nervo ciático se divide ainda na pelve; o nervo fibular comum atravessa o músculo piriforme, enquanto o nervo tibial segue profundamente a ele. (c) Variação tipo C - Após a divisão pélvica do nervo ciático, o nervo fibular comum percorre superiormente ao piriforme, e o nervo tibial mantém seu trajeto profundo. (d) Variação tipo D - O nervo ciático não dividido perfura diretamente o músculo piriforme ao emergir da pelve. (e) Variação tipo E - Após a divisão pélvica, o nervo fibular comum atravessa o músculo piriforme, e o nervo tibial perfura suas fibras. (f) Variação tipo F - O nervo ciático não dividido emerge da pelve e percorre através do interior do músculo piriforme.



Fonte: Kim HJ, Lee SY, Park HJ, Kim KW, Lee YT. Accessory Belly of the Piriformis Muscle as a Cause of Piriformis Syndrome: a Case Report with Magnetic Resonance Imaging and Magnetic Resonance Neurography Imaging Findings. *Investig Magn Reson Imaging*. 2019 Jun;23(2):142-147.<sup>15</sup>

Entretanto, foram identificadas outras 3 variações ainda não classificadas: Na região subglútea direita foi observada uma variação anatômica caracterizada pela presença de um músculo piriforme duplo. O nervo ciático encontrava-se seccionado, e o nervo fibular comum atravessava o espaço entre os ventres superficial e profundo desse piriforme duplo, enquanto o nervo tibial seguia inferiormente ao músculo e veia glútea inferior também se localizava abaixo do músculo, mas cruzava um ramo modificado do nervo tibial.<sup>16</sup>

Outra variação não classificada identificou-se na presença de um músculo supranumerário bilateral, situado imediatamente acima do músculo piriforme, no forame suprapiriforme. Nessa configuração, o nervo ciático percorria seu trajeto inferiormente ao músculo piriforme.<sup>16</sup>

Em um terceiro caso, um ventre acessório localizado na face inferior e na porção proximal do músculo piriforme principal, que se estendia lateralmente e se inseria de forma independente no trocânter maior. O nervo ciático não dividido emergia da pelve inferiormente ao músculo piriforme

principal, passando sobre o ventre acessório, e, concomitantemente a esse diagnóstico, foi detectada hipertrofia do músculo piriforme esquerdo, associada a aumento de calibre e hipersinal nas imagens ponderadas em T2 da porção infra piriforme do nervo ciático esquerdo, sugerindo alterações compatíveis com compressão ou irritação nervosa.<sup>15</sup>

Ainda nesse sentido, foi identificada uma variação anatômica incomum caracterizada pela presença de um ventre duplo do músculo piriforme, entre cujas fibras o nervo glúteo superior se encontrava aprisionado. Dessa forma, tal configuração pode também se relacionar ou representar uma causa rara de síndrome do piriforme, associada a quadros de dor glútea crônica de difícil diagnóstico.<sup>13</sup>

Em padrões mais raros, quando sua variação se encontra em um tendão bifurcado, o tendão principal normalmente se insere no ápice do trocanter maior e a segunda banda na superfície súpero-lateral do trocanter maior. Uma vez que, de forma ainda mais rara que a bifurcação, pode se apresentar em um tendão trifurcado, o principal é percebido na parte superior do trocanter maior, o segundo fundido com o músculo glúteo mínimo e o consequente fundido com o músculo gêmeo superior.<sup>17</sup>

#### 4.2 MÚSCULO OBTURADOR INTERNO

O músculo obturador interno (OI) é um dos seis músculos rotadores laterais profundos do quadril e, embora seja tradicionalmente classificado como pertencente ao membro inferior, também integra a parede pélvica.<sup>18</sup>

Origina-se da superfície interna da membrana obturatória e das margens ósseas do forame obturador, atravessando o forame isquiático menor abaixo do ligamento sacrotuberoso. Está situado em posição profunda tanto na pelve quanto na região glútea.

Trata-se de um músculo de formato laminar e profundo, cujo comprimento pode variar entre indivíduos. Em média, apresenta cerca de 16 cm de extensão total, sendo que o ventre muscular possui fibras com medidas que variam aproximadamente entre 4,0 cm e 7,5 cm, enquanto o tendão contribui para a maior parte de sua estrutura.<sup>18</sup>

Funcionalmente, o obturador interno atua principalmente na rotação externa da coxa quando esta se encontra em extensão, e como abductor acessório quando a coxa está fletida. Além disso, desempenha papel estabilizador do quadril, auxiliando na manutenção da cabeça do fêmur dentro do acetábulo.<sup>19</sup>

Outro aspecto de relevância clínica é sua íntima relação com os músculos do assoalho pélvico, em especial com o levantador do ânus, ao qual fornece suporte lateral por meio do arco tendíneo. Essa conexão anatômica evidencia que a contração do obturador interno contribui para a função do assoalho pélvico, reforçando a estabilidade pélvica e influenciando de maneira indireta processos como continência urinária e evacuação.<sup>20</sup>





O estudo de Aung sobre os músculos obturador interno, gêmeos e quadrado femoral evidencia variações anatômicas significativas na região pélvica. Observações do desenvolvimento fetal indicam que o tendão do obturador interno pode se fundir aos músculos gêmeo superior e inferior, formando uma inserção conjunta na fossa trocantérica, destacando a variabilidade muscular relevante para abordagens cirúrgicas.<sup>21-22</sup>

#### 4.3 MÚSCULO GÊMEO SUPERIOR

O músculo gêmeo superior (*musculus gemellus superior* – GS) é um dos rotadores laterais do quadril, ocupando uma posição estratégica na transição entre a pelve e a região glútea. Origina-se da espinha isquiática, dirige-se lateralmente para inserir-se na face medial do trocânter maior do fêmur,<sup>23</sup> compartilhando com o obturador interno um tendão comum de inserção,<sup>23,24</sup> em alguns casos o gêmeo superior pode apresentar feixes adicionais que se inserem diretamente na cápsula articular do quadril, sugerindo um papel adicional na estabilização dinâmica da articulação.<sup>25</sup>

Devido à sua localização, o músculo gêmeo superior encontra-se superior ao obturador interno e inferior ao piriforme, estando coberto parcialmente pelo músculo glúteo máximo, em conjunto com o obturador interno e o gêmeo inferior, compõe o chamado tríceps coxal. Esse conjunto muscular é considerado uma unidade funcional, responsável por auxiliar a rotação lateral da articulação coxofemoral e contribuir para a coaptação da cabeça femoral no acetábulo.<sup>23</sup>

Atua primariamente na rotação externa da coxa quando o quadril se encontra estendido. Durante a flexão, pode atuar como auxiliar na abdução, além de desempenhar papel estabilizador, reforçando o encaixe da cabeça femoral dentro do acetábulo. Diferentemente de músculos mais robustos como o obturador interno, o GS apresenta dimensões reduzidas e fibras curtas, sendo considerado um músculo de suporte mais do que de potência.<sup>26</sup>

Em cirurgias do quadril, como a artroplastia total ou procedimentos endoscópicos, o músculo pode ser seccionado ou manipulado, impactando a estabilidade pós-operatória da articulação, e estabilidade funcional pós-operatório.<sup>27</sup>

Em estudos anatômicos, foram relatadas variações no complexo gêmeo–obturador, incluindo fusão tendínea entre o músculo gêmeo superior e o obturador interno, formando um tendão conjunto que se insere na fossa trocantérica. Essa configuração contrasta com o padrão clássico, em que o gêmeo superior apresenta inserção independente do obturador interno, possuindo importantes implicações clínico-cirúrgicas no quadril profundo. Além disso, apesar de extremamente raros, existem relatos de ausência completa do músculo gêmeo superior.<sup>28,35</sup>



#### 4.4 MÚSCULO GÊMEO INFERIOR

O músculo gêmeo inferior (*musculus gemellus inferior* – GI) é um pequeno músculo profundo da região glútea. Origina-se da tuberosidade isquiática e insere-se na face medial do trocânter maior do fêmur, por meio de um tendão comum ao obturador interno. Juntamente com o gêmeo superior e o obturador interno, compõe o chamado tríceps coxal, considerado uma unidade funcional de rotação lateral do quadril.<sup>29</sup>

Localiza-se inferiormente ao obturador interno, estando parcialmente coberto pelo processo falciforme do ligamento sacrotuberoso, e integra-se ao conjunto dos rotadores laterais curtos do quadril, grupo no qual também se incluem o quadrado femoral e o próprio obturador interno.<sup>30</sup>

Do ponto de vista funcional, o gêmeo inferior atua na rotação externa da coxa em extensão e auxilia na abdução quando o quadril está fletido, além de participar na estabilização da cabeça femoral no acetábulo.<sup>29</sup>

Quanto ao comprimento, trata-se de um músculo curto e espesso, cuja medida exata não é frequentemente descrita em estudos recentes, mas descrições anatômicas clássicas destacam seu caráter compacto e sua função integrada ao obturador interno.<sup>1,30</sup>

Clinicamente, o gêmeo inferior tem sido associado a quadros de síndrome da dor glútea profunda ("Deep Gluteal Syndrome – DGS"), podendo contribuir para compressão do nervo ciático, condição que pode simular a síndrome do piriforme.<sup>31,32</sup>

Estudos também mostram que o nervo ciático sofre alterações de movimento no espaço glúteo profundo durante manobras de rotação do quadril, o que reforça a importância clínica do GI na dinâmica neuromuscular.<sup>33</sup>

Em cirurgias do quadril, como a artroplastia total, esse músculo pode ser manipulado ou seccionado, o que influencia a estabilidade pós-operatória da articulação.<sup>34</sup>

Tais evidências ressaltam a importância do gêmeo inferior tanto no equilíbrio biomecânico do quadril quanto em contextos clínicos e cirúrgicos.

Após estudo em um cadáver feminino, observou-se ausência bilateral dos músculos gêmeos superior e inferior, com fusão do tendão do obturador interno ao tendão do piriforme, inserindo-se juntos no trocânter maior do fêmur. Essa configuração sugere que a função dos gêmeos foi parcialmente assumida por essa união tendinosa. A variação pode ter origem embrionária, por fusão ou reabsorção dos gêmeos em músculos adjacentes. Apesar de rara, apresenta importância clínica, pois os gêmeos atuam como rotadores curtos e referência anatômica para estabilidade articular.<sup>35</sup>

#### 4.5 MÚSCULO QUADRADO FEMORAL

O músculo quadrado femoral apresenta formato curto e quadrilátero, sendo um músculo plano e profundo da região glútea.



Origina-se da margem lateral superior do tubérculo isquiático e se insere no tubérculo quadrado da crista intertrocanterica do fêmur, com inervação proveniente do nervo para o quadrado femoral, derivado das raízes L5 e S1.<sup>36</sup>

Sua principal ação é a rotação lateral da coxa, mantendo essa função em todos os ângulos de flexão do quadril, ao contrário de outros músculos que podem modificar sua função em determinadas amplitudes. Dessa forma, o quadrado femoral é considerado um rotador externo constante, contribuindo também para a estabilização da cabeça femoral no acetábulo durante atividades funcionais e de sustentação do peso corporal.<sup>37</sup>

Morfológicamente, o quadrado femoral pode apresentar variações anatômicas. Em análise de um estudo cadavérico com 92 membros, foi identificada uma classificação em três tipos: Tipo I (um único ventre muscular), mais frequente (78,3%); Tipo II (dois ventres), em 17,4%; e Tipo III (três ventres), em 4,3% dos casos. Essas variações podem ter impacto na interpretação de exames de imagem, no planejamento cirúrgico e até na predisposição a condições como o impacto na síndrome isquiofemoral.<sup>38</sup>

Igualmente, a agenesia do músculo quadrado femoral constitui uma variação anatômica extremamente rara, com poucos relatos disponíveis na literatura. Quando identificados, uni ou bilateralmente, podem resultar em além do enfraquecimento da rotação externa do quadril, a alteração da estabilidade do joelho posterior-medial, interferindo em sua flexão. Ainda assim, estudos anatômicos recentes ressaltam que a ausência completa é excepcional, sendo mais comum encontrar variações de inserção, volume ou presença de feixes acessórios.<sup>39,40,41</sup>

Diante disso, foi observada uma variação anatômica do quadrado femoral com origem na margem lateral do túber isquiático e inserção na linha pectínea e no terceiro trocânter, abaixo do trocânter menor do fêmur, caracterizando uma variação na inserção deste músculo.<sup>42</sup>

#### 4.6 MÚSCULO OBTURADOR EXTERNO

O músculo obturador externo (OE) é um músculo esquelético de formato plano e triangular, localizado profundamente ao pectíneo e ao adutor longo, na região medial da coxa. Origina-se na margem óssea externa do forame obturador e, por meio de um tendão cilíndrico que passa inferiormente ao colo do fêmur, insere-se na fossa trocanterica, cerca de 25 a 38 mm distalmente à fossa do piriforme.<sup>43</sup>

Sua trajetória é distinta em relação aos demais rotadores laterais do quadril.

Do ponto de vista topográfico, relaciona-se anteriormente com os músculos iliopsoas, pectíneo, grácil, adutor curto e adutor maior, além do colo femoral e da cápsula articular. Também se dispõe anteriormente à membrana obturatória e ao quadrado femoral. A inervação é realizada pelo nervo obturador.<sup>1,2,44</sup>



De acordo com descrições clássicas de Moore (2019) e Netter (2022), trata-se de um músculo curto, achatado e triangular. Embora as obras de referência não apresentem medidas padronizadas, estudos anatômicos apontam que seu comprimento médio situa-se entre 6 e 8 cm, sua largura pode variar entre 2 e 3 cm, e sua espessura é reduzida, em torno de 0,5 a 1 cm.<sup>43,44</sup>

Funcionalmente, sua principal ação é a rotação lateral do quadril. Além disso, auxilia na adução da coxa quando o quadril encontra-se flexionado — diferentemente do obturador interno, que participa da abdução nessa mesma posição.<sup>44</sup>

Clinicamente, lesões no obturador externo são incomuns e de difícil diagnóstico, uma vez que o músculo encontra-se em posição profunda, não podendo ser palpado diretamente, nem facilmente isolado em testes clínicos.<sup>45,46,47</sup> Quando há ruptura, geralmente manifesta-se como dor aguda na virilha e na face anterior do quadril, sendo mais relatada em atletas, especialmente jogadores de futebol.<sup>48</sup>

O reconhecimento adequado dessas lesões é essencial para estabelecer um prognóstico mais preciso e orientar protocolos de reabilitação eficazes.<sup>45,46</sup>

Juan José et al. descreveu uma variante anatômica associada à compressão do nervo obturatório quando ocorre a presença de um músculo obturador externo supranumerário, o qual prende o nervo na saída da região pélvica.<sup>49</sup>

Como resumo didático da pesquisa bibliográfica temos a seguinte exposição (Quadro 1).

Quadro 1: Comparativo da Anatomia Clássica com levantamento Bibliográfico atual

Músculos do Rotadores Externos do Quadril	Anatomia Clássica	Levantamento Bibliográfico
Piriforme	Único	Duplo, Ventre acessório, Músculo supranumerário, Tendão bi ou trifurcado
Obturador Interno	Único	Fusão tendínea com gêmeo superior ou Piriforme
Gêmeo Superior	Único	Agenesia bilateral Fusão tendínea com obturador interno
Gêmeo Inferior	Único	Agenesia bilateral
Quadrado Femoral	Único	Agenesia, um, dois ou três ventres
Obturador Externo	Único	Músculo supranumerário

Fonte: Autores.



## 5 CONCLUSÃO

A revisão bibliográfica do presente estudo demonstrou que o grupo dos Rotadores externos do quadril é composto de uma arquitetura complexa e ainda difícil compreensão na sua totalidade.

Através da análise de artigos preferenciais dos últimos cinco anos, concluímos que principalmente os músculos Piriforme e o Quadrado Femoral apresentaram descritas variações. Em especial o músculo Piriforme e sua correlação com o nervo ciático torna tais variações imprescindíveis para entendimento e correções em compressões nesse trajeto.

O entendimento da anatomia regional é fundamental para não impactar no equilíbrio biomecânico do quadril quanto em contextos clínicos como cirúrgicos.



## REFERÊNCIAS

1. MOORE, KL. Anatomia orientada para a clinica. Tradução Claudia Lúcia Caetano de Araújo. 8. Ed. – Rio de Janeiro: Guanabara Koogan, 2019;
2. NETTER, Frank H. Netter Atlas de Anatomia Humana - Abordagem Topográfica Clássica. 8. ed. Rio de Janeiro: GEN Guanabara Koogan, 2024. *E-book*.
3. MARCONI MA, LAKATOS EM. **Fundamentos de Metodologia Científica**. São Paulo, SP, 8ª ed. Atlas, pg200, 2019
4. SAKAI T. **Historical evolution of anatomical terminology from ancient to modern**. Anat Sci Int. 2007 Jun;82(2):65-81. doi: 10.1111/j.1447-073X.2007.00180.x. PMID: 17585563.
5. LYDIATT DD, BUCHER GS. **The historical Latin and etymology of selected anatomical terms of the larynx**. Clin Anat. 2010 Mar;23(2):131-44. doi: 10.1002/ca.20912. PMID: 20069644.
6. NUTTON V. **Vesalius revised. Hisan notation stothe1555 Fabrica**. Med Hist. 2012 Oct; 56(4):415-43. doi: 10.1017/mdh.2012.26. PMID: 23112379; PMCID: PMC3483767.
7. O'RAHILLY R. **Anatomical terminology, then and now**. Acta Anat (Basel). 1989;134(4):291-300. doi: 10.1159/000146705. PMID: 2662697.
8. HICKS, B. L.; LAM, J. C.; VARACALLO, M. A. **Piriformis Syndrome**. In: *StatPearls* [Internet]. Treasure Island (FL): StatPearls Publishing; 2025—. Updated 2023 Aug 4.
9. CHANG, C.; JENO, S. H.; VARACALLO, M. A. **Anatomy, Bony Pelvis and Lower Limb: Piriformis Muscle**. In: *StatPearls* [Internet]. Treasure Island (FL): StatPearls Publishing; 2025—. Updated 2023 Nov 13.
10. KENANIDIS E, GKOURA E, TSAMOURA E, GAMIE Z, SCULCO P, TSIRIDIS E. **Piriformis preservation in total hip arthroplasty: do we have a new concept? An update on anatomy, function and clinical outcomes**. EFORT Open Rev. 2025 May 5;10(5):286-296. doi: 10.1530/EOR-2023-0184. PMID: 40326528; PMCID: PMC12061017.
11. BRENNER, E., TRIPOLI, M., SCAVO, E. *ET AL*. **Case report: absence of the right piriformis muscle in a woman**. Surg Radiol Anat 41, 845–848 (2019).
12. SHYLAJA, DK., RAMESH, BR. **STUDY OF ANATOMICAL VARIATIONS OF STRUCTURES IN RELATION TO PIRIFORMIS MUSCLE**. International Journal of Anatomy and Research, Int J Anat Res 2017, Vol 5(3.3):4373-77. ISSN 2321-4287
13. KIRSTEN, L., FORSHING, L. **Anatomy, Abdomen and Pelvis: Superior Gluteal Nerve**. StatPearls [Internet].
14. BEATON LE, ANSON BJ (1938) **The sciatic nerve and the piriformis muscle: their interrelation a possible cause of coccygodynia**. J Bone Jt Surg 20:686–688
15. KIM HJ, LEE SY, PARK HJ, KIM KW, LEE YT. **Accessory Belly of the Piriformis Muscle as a Cause of Piriformis Syndrome: A Case Report with Magnetic Resonance Imaging and Magnetic Resonance Neurography Imaging Findings**. Investigative Magnetic Resonance Imaging. 2019;23(2):142-7.





- 16.KONSTANTINOS, N. ET AL. **Anatomical variations between the sciatic nerve and the piriformis muscle: a contribution to surgical anatomy in piriformis syndrome.** Surg Radiol Anat (2014) 36:273–280.Springer DOI 10.1007/s00276-013-1180-7
- 17.OLEWNIK Ł, ZIELINSKA N, RUZIK K, PODGÓRSKI M, KOPTAS K, KARAUDA P, ET AL. **Morphological variability of the piriformis muscle.** Folia Morphologica. 2024;83(4):874–885. doi:10.5603/fm.97774.
- 18.RAD. UW MEDICINE. **Obturator Internus Muscle – Muscle Atlas**
- 19.HODGES W. P. ET ALL **Insight into the function of the obturator internus muscle in humans: Observations with development and validation of an electromyography recording technique.** Journal of Electromyography and Kinesiology. 2021
- 20.MURO S. ET ALL. **Anatomical basis for contribution of hip joint motion by the obturator internus to defaecation/urinary functions by the levator ani via the obturator fascia.** Journal of Anatomy. 2023;242:657–665.
- 21 AUNG, H. H. *Anatomical study of the obturator internus, gemelli and quadratus femoris muscles with special reference to their innervation.* Anatomical Record, 2001; 263(1), 1–13
- 22 NAITO, M. *Fetal development of the human obturator internus muscle.* Anatomical Record, 2015; 298(5), 925–931.
- 23.LEZAK, B.; BHATIA, N. *Anatomy, Bony Pelvis and Lower Limb, Gemelli Muscles.* StatPearls Publishing, 2023.
- 24.LARSON, M. R.; KHAN, F. *Anatomy, Abdomen and Pelvis, Obturator Muscles.* StatPearls Publishing, 2023.
- 25.TSUTSUMI, M. ET ALL. **Estudo anatômico do arranjo muscular pericapsular do quadril na cápsula articular.** Revista de Cirurgia Óssea e Articular JBJS, 2025
- 26.ABDULHAMEED, A. et all. **Bilateral absence: a rare anomaly of the gemelli muscles.** Folia Morphologica, 2022.
- 27.METIKALA, S. et all. **Endoscopic sciatic neurolysis for deep gluteal syndrome: a systematic review.** Cureus, 2022.
28. LEAL. C. M. ET ALL. **A ausência de músculo piriforme, fusão muscular combinada e variação neurovascular na região glútea.** Journal Autopsy and Case Reports, 2021
- 29.POŚNIK, J. **Variabilidade morfológica dos músculos da cintura pélvica: uma armadilha potencial durante a ultrassonografia.** Folia Morphologica, 2020
- 30.AUNG H. H, ET ALL. **Estudo anatômico dos músculos obturador interno, gêmeo e quadrado femoral com referência especial à sua inervação.** PubMed, 2019
- 31.MARTINS, J. C.; OLIVEIRA, A. L.; SILVA, R. P. **Deep gluteal syndrome: an underdiagnosed cause of posterior hip pain.** Clinical Anatomy, v. 34, n. 7, p. 1045-1053, 2021
- 32.KIZILAY, Z., TÜCCAR, E., & BOZKURT, M. **Entrapment neuropathies of the lower limb: An anatomical and clinical overview.** Clinical Anatomy, 34(8), 1122–1132, (2021)



33. BALIUS, R. **Sciatic nerve motion in the deep gluteal space during hip rotation maneuvers.** Clinical Anatomy, Wiley Online Library, 2022
34. WARD, J. P.; SHANE, A. M.; RICHARDSON, S. S. **Surgical anatomy of the short external rotators in total hip arthroplasty.** *Journal of Hip Surgery*, v. 4, n. 2, p. 95-102, 2020
35. CERDA, A. & LOPEZ, B. . **Bilateral absence of superior and inferior gemellus muscles: anatomical and clinical relevance.** *International Journal of Morphology*, 35(1), 253–256, 2017
36. OLEWNIK, Ł. ET AL. **The quadratus femoris muscle anatomy: Do we know everything?** *Annals of Anatomy*, 255:152284, 2024.
37. DELP, S. L. ET AL. **Variation of rotation moment arms with hip flexion.** *Journal of Biomechanics*, 32(5):493–501, 1999.
38. TAKEUCHI, S. ET AL. **Muscle Spindle Density of Lateral Rotators of the Thigh in Japanese Macaques and a Gibbon.** *Cells Tissues Organs*, 208(1–2):1–12, 2019.
39. ÇAY, T.; ÖZTÜRK, A.; ÖZCAN, R. **Unilateral absence of the quadratus femoris muscle: a case report.** *Surgical and Radiologic Anatomy*, v. 36, n. 4, p. 401–404, 2014.
40. LIU, J.; FLETCHER, T. **Bilateral absence of quadratus femoris and semimembranosus muscles.** *Journal of Clinical Anatomy*, v. 24, n. 8, p.
41. OLEWNIK, Ł. et al. **Anatomical variations of the quadratus femoris muscle: morphology, clinical relevance and proposal of classification.** *International Journal of Environmental Research and Public Health*, v. 21, n. 3, p. 152–161, 2024.
42. BRASILINO, Camila Maria Falcão; GOMES, Thiago Cavalcanti; BRASILEIRO, Rodrigo Vidal et al. **Variação anatômica do músculo quadrado femoral: uma investigação em cadáver humano.** *Contribuciones a las Ciencias Sociales*, v. 18, n. 9, p. e20497, 3 set. 2025.
43. KAWAGUCHI, Y.; YAMAMOTO, M.; KUBO, T.; et al. **Functional and clinical anatomy of the obturator externus muscle: cadaveric studies and clinical findings for total hip arthroplasty in the posterior approach.** *Journal of Orthopaedic Science*, v. 26, n. 3, p. 467-473, 2021.
44. NATIONAL CENTER FOR BIOTECHNOLOGY INFORMATION (NCBI). **Anatomy, bony pelvis and lower limb, obturator externus muscle.** *StatPearls Publishing*, 2023.
45. RIGHINI, C. A.; MARTIN-DUVERNEUIL, N.; DIEMUNSCH, P.; et al. **MRI of obturator externus muscle: anatomy, variants, pathology.** *European Radiology*, v. 25, n. 9, p. 2594-2602.
46. RHIM, H. C.; LEE, J. H.; PARK, S. H.; et al. **Acute obturator externus injury in professional soccer players: a case series.** *Journal of Orthopaedic Surgery and Research*, v. 17, n. 1, p. 1-5, 2022.
47. SILVA, R.; SANTOS, M.; ALMEIDA, F.; et al. **Obturator externus tear in a professional soccer player: a case report.** *Journal of Orthopaedic Case Reports*, v. 13, n. 3, p. 1-5, 2023.
48. GATTA, T.; GRECO, A.; LAMANTEA, S.; et al. **A case of ischial bursitis occurring in obturator externu, muscle injury in a professional football player.** *Annals of Sports Medicine and Research*, v. 10, n. 2, p. 1-5, 2023.



49. VALENZUELA-FUENZALIDA, JJ ET AL. **“The Association between Anatomical Variants of Musculoskeletal Structures and Nerve Compressions of the Lower Limb: A Systematic Review and Meta-Analysis.”** *Diagnostics* (Basel, Switzerland) vol. 14,7 695. 26 Mar. 2024, doi:10.3390/diagnostics14070695

